

**AFECTAREA OCULARA
CU
VIRUSUL HERPES
SIMPLEX**

EPIDEMIOLOGIE

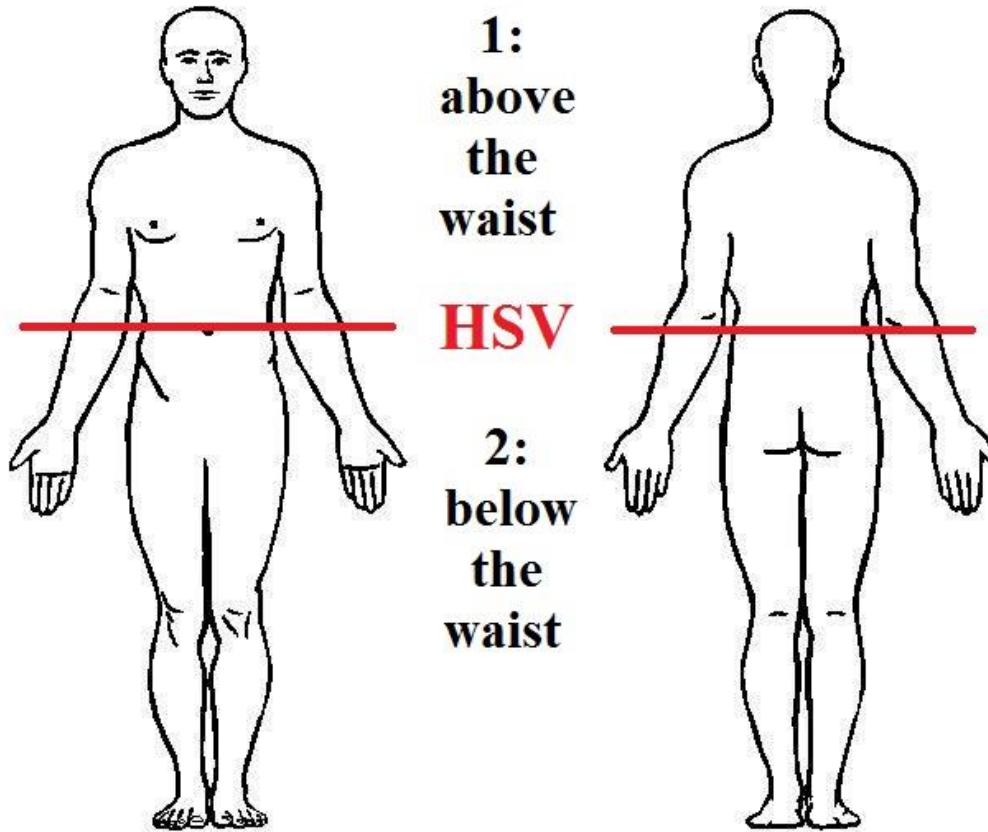
- HSV-**ubiquitar** (autopsie >60 ani: 100% HSV in ganglionul trigeminal)
- Cea mai frecventa cauza de scadere de vedere de **origine corneana**
- **60%** din ulcerile corneene
- **10 milioane** mondial- boala herpetica oculara
- Transmitere: contact **direct**
- Incubatie: **3-9 zile**

FAMILIA HERPESVIRIDAE

TABLE 1

Human herpes virus 1	Herpes simplex type 1 (HSV-1)
Human herpes virus 2	Herpes simplex type 2 (HSV-2)
Human herpes virus 3	Varicella-zoster (VZV)
Human herpes virus 4	Epstein-Barr (EBV)
Human herpes virus 5	Cytomegalovirus (CMV)
Human herpes virus 6/7	Exanthum subitum Roseola infantum

ETIOPATOGENIE (1)



ETIOPATOGENIE (2)

HSV 1

lichid vezicular

ganglionii trigeminali
ganglionii cervicali superiori
tracturile mezencefalice ale trigemenului

"waist"

primoinfectie

integrare in genom

latenta

factors reactivatori
migrare catre
organele tinta

recurente

HSV 2

sexual

ganglionii spinali

epiteliotropism

neurotropism
(celule ganglionare
senzoriale)

POL ANTERIOR

SIMPTOMATOLOGIE

- **General:** febra usoara, simptomatologie de tract respirator superior, fatigabilitate, adenopatie preauriculara
- **Tegument:** senzatie de arsura, prurit, jena functionala, edem palpebral
- **Conjunctiva:** senzatie de corp strain, hiperlacrimare, ochi rosu
- **Cornee:** incetosarea vederii, fotofobie, halouri, durere/ hipoestezie

PRIMOINFECTIA (1)

HSV 1

- **6 luni-5 ani** (rar sub 6 luni-Ac materni)
- **unilateral**
- frecvent **asimptomatic** (uneori simptome generale)
- **autolimitanta**

PRIMOINFECTIA (2)

HSV 1

- **Forme clinice:**
 - a.) **blefarita veziculara** (edem, cruste, leziuni veziculare)
 - b.) **conjunctivita foliculara** (congestie conjunctivala)
 - c.) **keratita epiteliala** (fara implicare stromala, dureri intense/ hipoestezie, fara cicatrici)
 - d.) **afectare severa bilaterala** (imunocompromisi)

PRIMOINFECTIA (2)

HSV 2

- **rara**
- **nou-nascut**, zilele 3-14 (herpes **genital** matern)
- asociaza **septicemie** cu localizari cutanate, viscerale si meningo-encefalitice
- tratament cu **antivirale i.v.**
- **fara** tratament: **80%** mortalitate

FACTORI REACTIVATORI

- **febra** inalta (malariae etc)
- modificari **hormonale**
- expunerea la **UV**
- **trauma** moderata
- lezarea ganglionului **trigeminal**
- **epuizarea** fizica si psihica
- **steroizi** topici sau sistemici
- agenti **imunosupresori**

SEVERITATEA FORMELOR CLINICE

- asocierea **atopiei**
- aparitia in **copilarie**
- pacienti **imunodeficienti**
- **malnutritie**
- **malarie**
- **pojar**

FORME CLINICE

- a.) **blefaro-conjunctivite**
- b.) **keratite epiteliale**
- c.) **keratite stromale**
- d.) **keratite endoteliale**
- e.) **alte forme**
 - 1.) keratouveita
 - 2.) keratopatie neurotrofica

FORME CLINICE

- a.) **blefaro-conjunctivite**
- b.) **keratite epiteliale**
- c.) **keratite stromale**
- d.) **keratite endoteliale**
- e.) **alte forme**
 - 1.) keratouveita
 - 2.) keratopatie neurotrofica

BLEFARO-CONJUNCTIVITE

- asemanatoare cu **primoinfectia HSV 1**
- diagnostic diferential **dificil**
- **simptomatologie:** senzatie de arsura, prurit, jena functionala, edem palpebral, senzatie de corp strain, hiperlacrimare, ochi rosu
- **autolimitante**
- tratamentul -reduce durata **evolutiei** clinice
-scade riscul **afectarii corneene**

FORME CLINICE

- a.) **blefaro-conjunctivite**
- b.) **keratite epiteliale**
- c.) **keratite stromale**
- d.) **keratite endoteliale**
- e.) **alte forme**
 - 1.) keratouveita
 - 2.) keratopatie neurotrofica

COLORANTI

- **FLOURESCEINA**

- pierderea **integritatii** celulare
- absenta legaturilor **stranse** intercelulare

- **ROZ BENGAL**

- deficit glicoproteic de membrana celulara si intercelular
- **edem** intra si intercelular

KERATITE EPITELIALE

- 1.) keratita epiteliala punctata
- 2.) ulcer dendritic
- 3.) ulcer geografic
- 4.) ulcer marginal
- 5.) ulcer trofic (metaherpetic)

KERATITE EPITELIALE

- 1.) **keratita epiteliala punctata**
- 2.) ulcer dendritic
- 3.) ulcer geografic
- 4.) ulcer marginal
- 5.) ulcer trofic (metaherpetic)

KERATITA EPITELIALA PUNCTATA

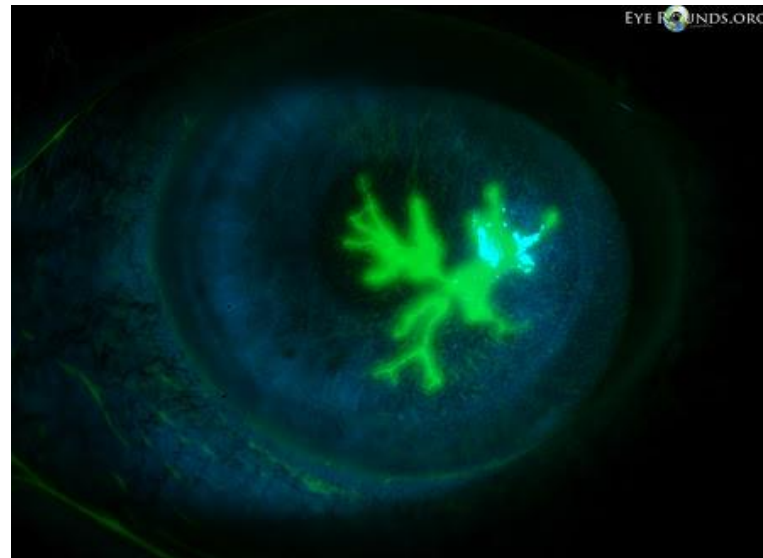
- asemanatoare cu **primoinfectia**
- diagnostic diferential **dificil**
- **simptomatologie**: incetosarea vederii, fotofobie, halouri, durere/ hipoestezie
- **autolimitante**
- tratamentul -reduce durata **evolutiei** clinice

KERATITE EPITELIALE

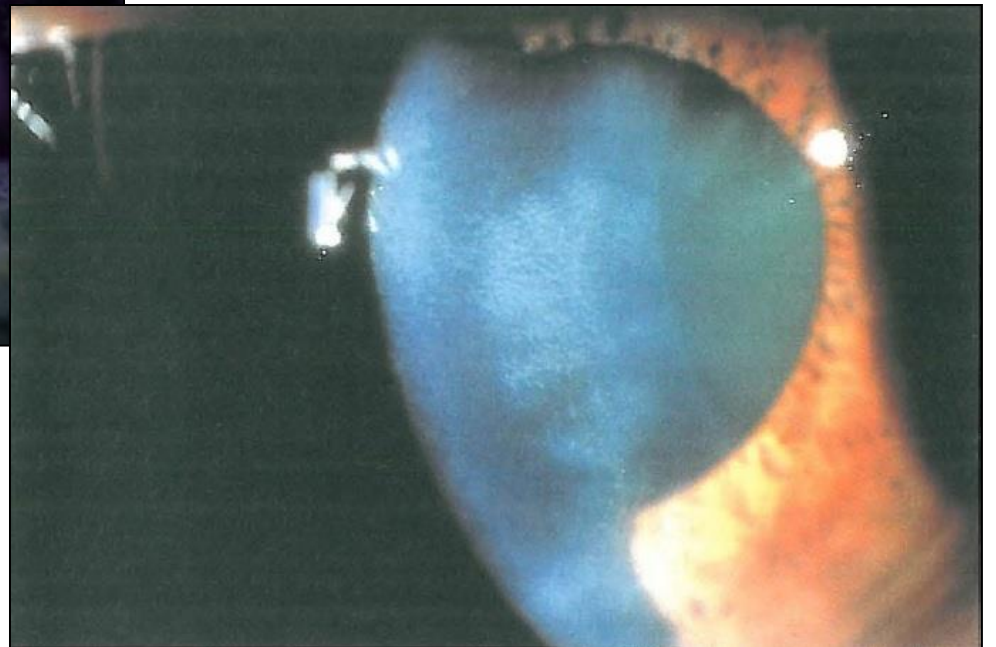
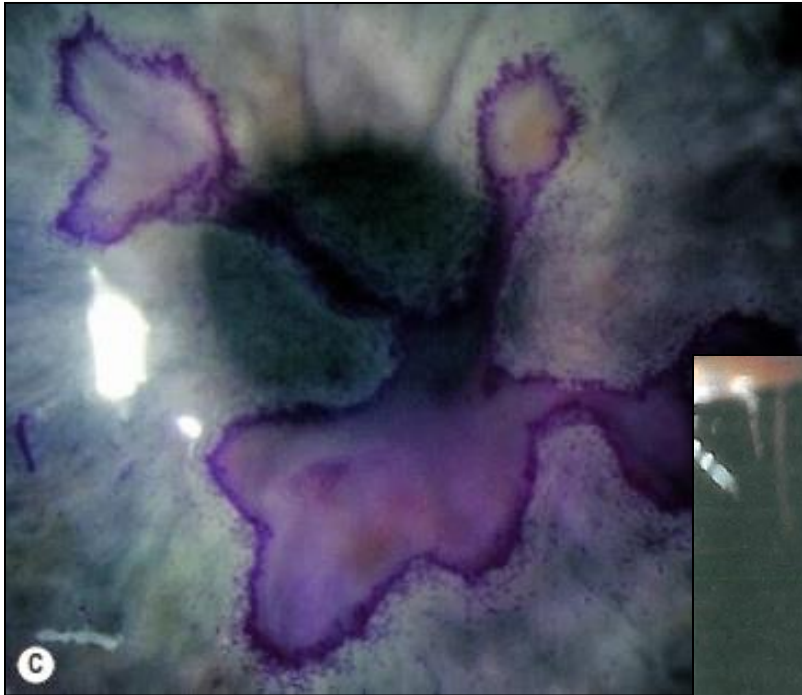
- 1.) keratita epiteliala punctata
- 2.) **ulcer dendritic**
- 3.) ulcer geografic
- 4.) ulcer marginal
- 5.) ulcer trofic (metaherpetic)

ULCERUL DENDRITIC (1)

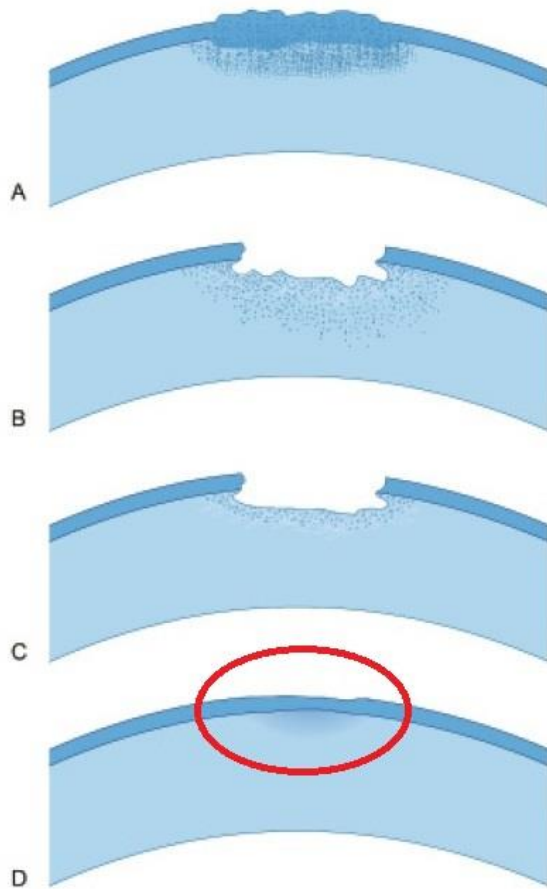
- **Patogenie:** ruperea veziculelor epiteliale- unirea ulceratiilor punctiforme- ulcer dendritic
- Aspect de “ramurica” cu margini elevate
- **Colorare:**
 - centru- fluoresceina;
 - periferie- roz Bengal
- **Cicatrizare:**
 - “imagine fantoma”



ULCERUL DENDRITIC (2)



PATOGENIA ULCERULUI



A: infiltratie progresiva

B: ulceratie activa

C: regresie

D: cicatrizare

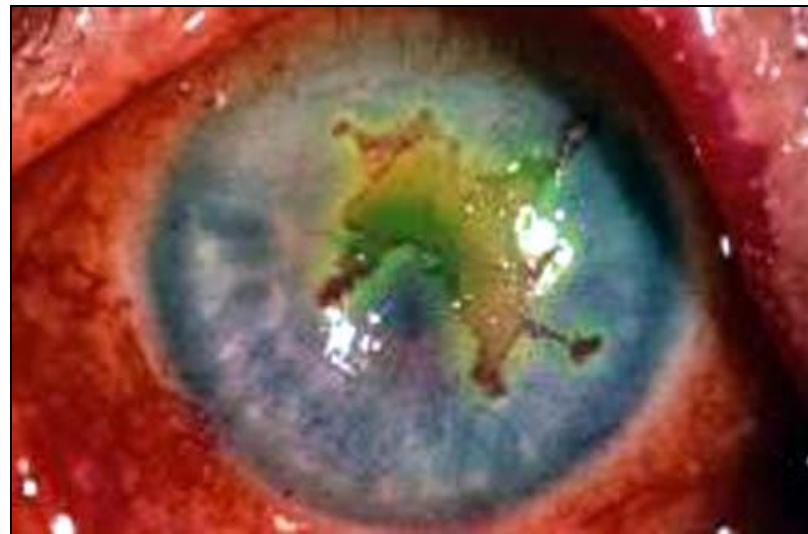
Fig. 5.2. Pathology of corneal ulcer : A, stage of progressive infiltration; B, stage of active ulceration; C, stage of regression; D, stage of cicatrization.

KERATITE EPITELIALE

- 1.) keratita epiteliala punctata
- 2.) ulcer dendritic
- 3.) **ulcer geografic**
- 4.) ulcer marginal
- 5.) ulcer trofic (metaherpetic)

ULCERUL GEOGRAFIC

- **Asemanator** cu ulcerul dendritic
- Dimensiune **mai mare**
- Utilizarea **incorecta** a steroizilor topici
- **Asociaza** afectare
stromala
si reactia
camerei
anterioare

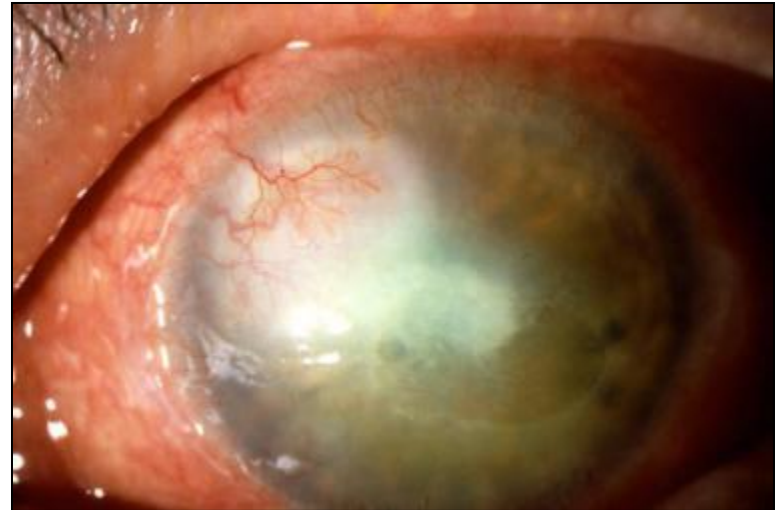

KERATITE EPITELIALE

- 1.) keratita epiteliala punctata
- 2.) ulcer dendritic
- 3.) ulcer geografic
- 4.) **ulcer marginal**
- 5.) ulcer trofic (metaherpetic)

ULCERUL MARGINAL

- Localizat **langa limb**
- **Neovase**
- Evolutie **lunga**
- **Hipoestezie** corneana
- Frecvent devine ulcer **metaherpetic**

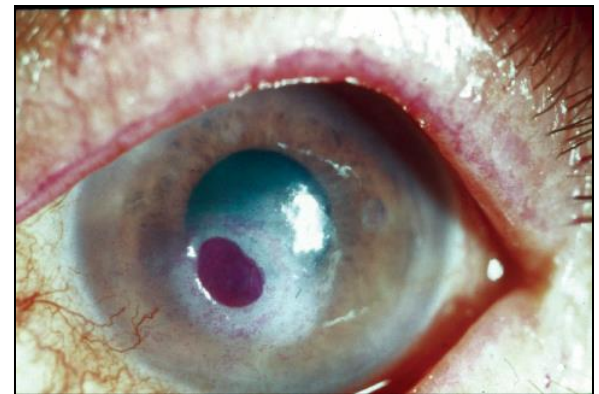

KERATITE EPITELIALE

- 1.) keratita epiteliala punctata
- 2.) ulcer dendritic
- 3.) ulcer geografic
- 4.) ulcer marginal
- 5.) **ulcer trofic (metaherpetic)**

ULCER TROFIC (METAHERPETIC)

- **Esec de reepitelizare** cu evoluție lentă
- **Trofic**=de novo
- **Metaherpetic**= apare în evoluția unui ulcer HSV (dendritic, geografic, marginal)
- **Cauze:**
 - toxicitatea antiviralelor topice
 - film lacrimal insuficient
 - inflamație stromală subiacentă
- Colorare **inversa** (edem central)



KERATITE EPITELIALE

- 1.) keratita epiteliala punctata
- 2.) ulcer dendritic
- 3.) ulcer geografic
- 4.) ulcer marginal
- 5.) ulcer trofic (metaherpetic)

FORME CLINICE

- a.) **blefaro-conjunctivite**
- b.) **keratite epiteliale**
- c.) **keratite stromale**
- d.) **keratite endoteliale**
- e.) **alte forme**
 - 1.) keratouveita
 - 2.) keratopatie neurotrofica

KERATITE STROMALE

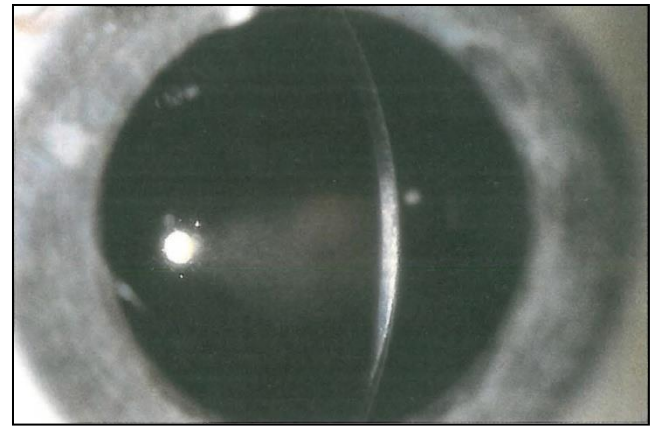
- 1.) non-necrozanta
- 2.) necrozanta
- 3.) imuna

KERATITE STROMALE

- 1.) non-necrozanta
- 2.) necrozanta
- 3.) imuna

KERATITA NON-NECROZANTA

- Se mai numeste keratita **interstitala**
- Edem stromal **moderat**
- **Absenta** ulceratiei epiteliale
- **Accentuare** a reflexului stromal
- **Diagnostic diferential dificil:** activ- cicatrice (in absenta semnelor asociate)

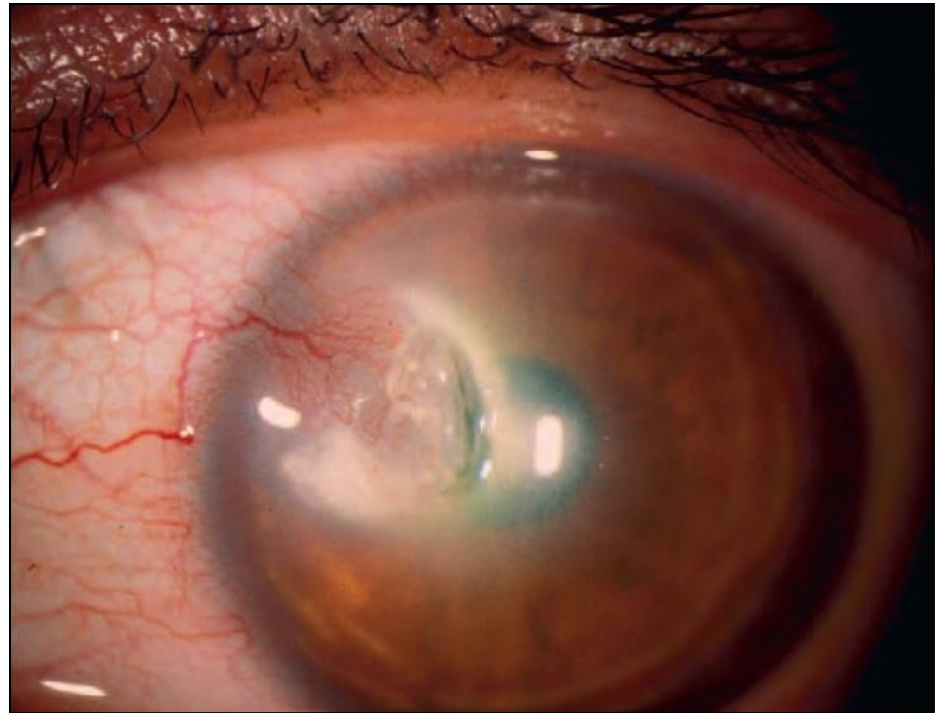


KERATITE STROMALE

- 1.) non-necrozanta
- 2.) **necrozanta**
- 3.) imuna

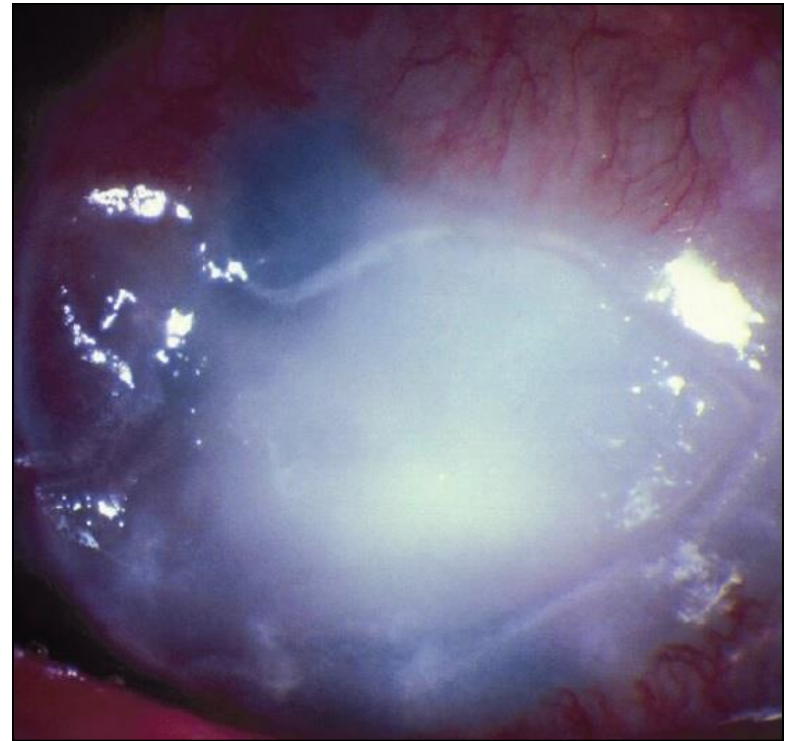
KERATITA NECROZANTA (1)

- Invazia virusului **activ**
- Infiltrate inflamatorii **dense alb-galbui** – ulcer/ epiteliu intact
- **Severa**, progresie **rapida**
- **Cauze:** recurente neglijate/ incorect tratate, HSV 2



KERATITA NECROZANTA (2)

- **Asociaza:** trabeculita, irita, uveita anterioara
- **Complicatii:** abces stromal, glaucom secundar, cataracta, neovascularizatie, perforatie
- Diagnostic diferential **dificil** (keratite **fulminante** bacteriene/ fungice)
- **Rezistenta** la tratament



KERATITE STROMALE

- 1.) non-necrozanta
- 2.) necrozanta
- 3.) **imuna**

KERATITA IMUNA

- **Opacitati** stromale focale/ multifocale/ difuze sau **inel “imun”**
- **Asociaza:**
 - edem stromal
 - reactia camerei anterioare

FORME CLINICE

- a.) **blefaro-conjunctivite**
- b.) **keratite epiteliale**
- c.) **keratite stromale**
- d.) **keratite endoteliale**
- e.) **altele**
 - 1.) keratouveita
 - 2.) keratopatie neurotrofica

KERATITE ENDOTELIALE

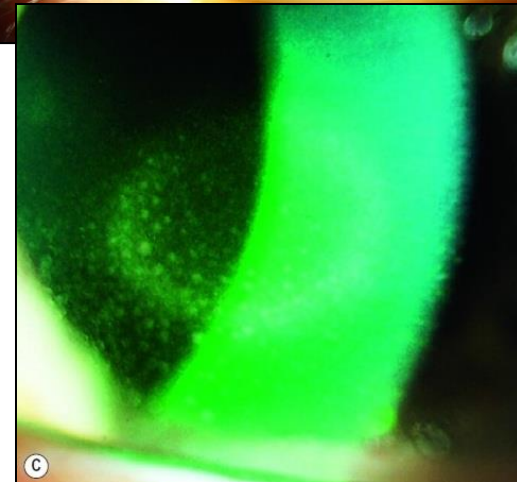
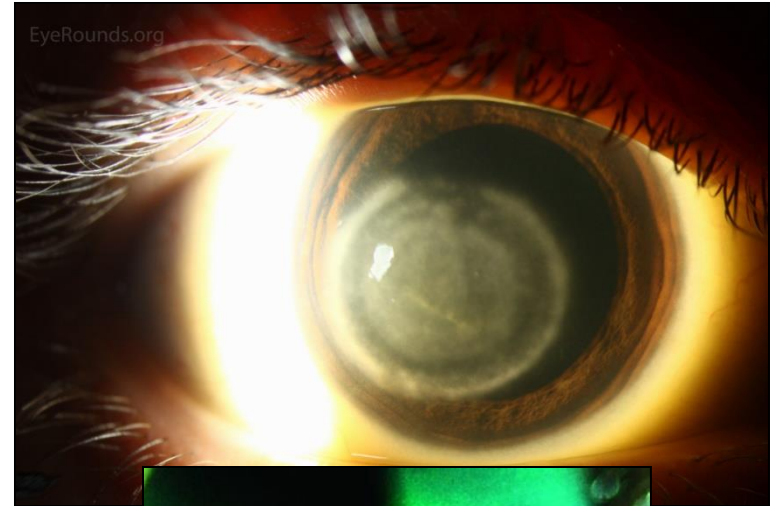
- 1.) disciforma
- 2.) difuza

KERATITE ENDOTELIALE

- 1.) disciforma
- 2.) difuza

KERATITA DISCIFORMA (1)

- **Patogenie:** endotelita primara- edem stromal-edem epitelial
- Forma **discoïdala** (periferic 2-3 mm corneei clare)
- Margine: **inel Wessely** (complexe Ag-Ac) cu aspect de **precipitate keratice**



KERATITA DISCIFORMA (2)

- **Diagnostic: Edem stromal** + precipitate keratice + hipoestezie corneana + zona clara de demarcatie
- Uneori asociata **iridociclita**
- **Diagnostic diferential:** uveita anterioara cu disfunctie endoteliala secundara
- Evolutie **lenta**, fara neovase/ necroza

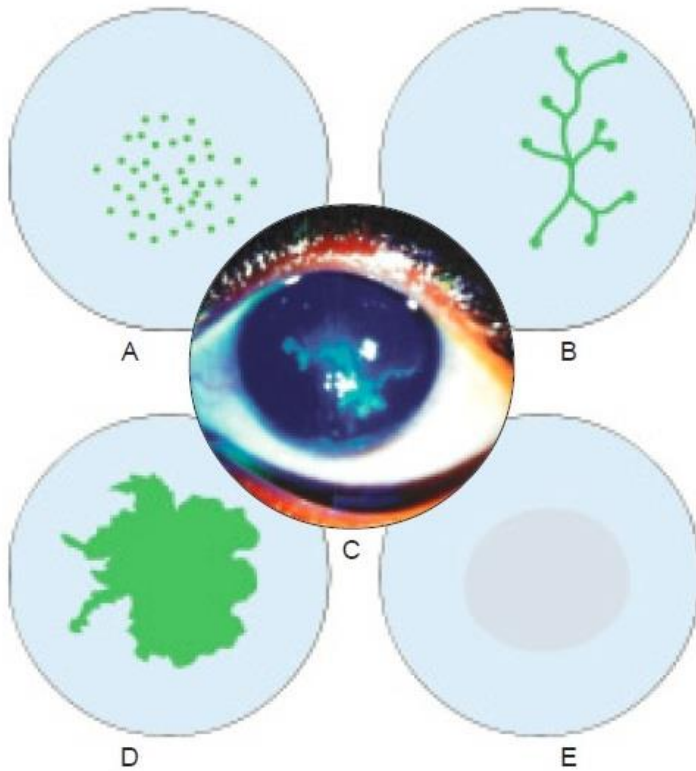
KERATITE ENDOTELIALE

- 1.) disciforma
- 2.) difuza

KERATITA DIFUZA

- **Etiopatogenie:** HSV/ imun
- **Rara**
- Asociaza **trabeculita**
- **TIO** crescuta
- **Confundata** cu distrofia endoteliala Fuchs (cute descemetice + aspect guttat)

AFECTARE CORNEANA HSV



A: keratita punctata

B: ulcer dendritic

C: aspect clinic

D: ulcer geografic

E: keratita disciforma

FORME CLINICE

- a.) **blefaro-conjunctivite**
- b.) **keratite epiteliale**
- c.) **keratite stromale**
- d.) **keratite endoteliale**
- e.) **alte forme**
 - 1.) **keratouveita**
 - 2.) **keratopatie neurotrofica**

KERATOUCHEITA (1)

- **Cu/ fara** afectare corneana
- **Unilateral**
- **Atrofie iriana-** retroiluminare
- **TIO** crescuta
- Precipitate keratice **stelate, difuze**

KERATOUVEITA (2)

- **Poate asocia:**
 - hipoestezie corneana
 - hifema
 - afectare retiniana
- **Triada diagnostică:** unilateralitate + TIO crescută + atrofie iriană (transiluminare)
- **Diagnostic de certitudine-** PCR din UA (activitate virală **directă**)
- **Recurente** de uveită- frecvent la **acelasi** ochi
- Diagnostic diferential **dificil-** iridociclita CMV

FORME CLINICE

- a.) **blefaro-conjunctivite**
- b.) **keratite epiteliale**
- c.) **keratite stromale**
- d.) **keratite endoteliale**
- e.) **alte forme**
 - 1.) keratouveita
 - 2.) **keratopatie neurotrofica**

KERATOPATIA NEUROTROFICA

- **Lipsa de epitelizare**
- **Hipoestezie** corneana + efectul **toxicitatii** antiviralelor
- **Ulcer** trofic (metaherpetic) + **eroziuni epiteliale** punctate si liniare
- Roz Bengal **negativ** (diagnostic diferential ulcer trofic (metaherpetic): roz Bengal pozitiv)
- **Suprainfectie** bacteriana +/- fungica

COMPLICATII (1)

- **Forme de prezentare primara**
 - blefaro-conjunctivita
 - ulcerul dendritic
 - keratita disciforma etc
- **Complicatii specifice (activitatea HSV/ imun)**
 - ulcerul geografic (ulcerul dendritic)- steroizi topici
 - ulcerul metaherpetic (ulcerul dendritic, geografic, marginal)- esec de reepitelizare
 - keratouveita (imun) etc

COMPLICATII (2)

- **Complicatii nespecifice**

- suprainfectie** bacteriana/ fungica- alterarea barierei epiteliale

- neovascularizatie**- eliberare VEGF

- epiteliopatie** (eroziuni epiteliale punctate difuze) -toxicitatea antiviralelor topice

- perforatie**- esec de cicatrizare

DIAGNOSTIC

- **CLINIC** (anamneza + examen clinic)
- cultura
- PCR
- testarea cu anticorpi fluorescenti
- test Tzanck
- dozarea anticorpilor serici

TESTE SUPLIMENTARE

- Aparitia **complicatiilor**
- Diagnostic **incert**
- Suspiciune de infectie herpetica **neonatala**

- **Antigen- Anticorp- Citologie**

- **Primoinfectie:** Ag + Ac serici + citologie
- **Recurente:** Ag + **NU** Ac serici ! + citologie
(relevanti doar daca sunt negativi)

DETECTAREA ANTIGENULUI

- **cultura**

- fals negativ post colorare cu roz Bengal (virucid)
- keratite **epiteliale**
- NU** se face uzual

- **PCR**

- rapid
- sensibil, specific
- scump**
- scopuri **epidemice**

- **testarea cu anticorpi fluorescenti**

- rapid
- ELISA sandwich** (substrat + Ag + Ac-fluoresceina)
- interfera** cu colorarea cu fluoresceina
- keratite **epiteliale** (secretie conjunctivala, secretie nazofaringiana)

DETECTAREA ANTICORPILOR


- **dozarea anticorpilor serici**

- demonstrarea **expunerii anterioare**

- keratite **stromale**:
virus absent in leziune

- copii**: Ig M sau Ig G ↑↑↑

- adulti**: **inutil** pentru diagnostic
(majoritatea au Ig G + pentru HSV)



CITOLOGIE

- **testul Tzanck**

- ieftin si rapid

- sensibilitate si specificitate
scazute

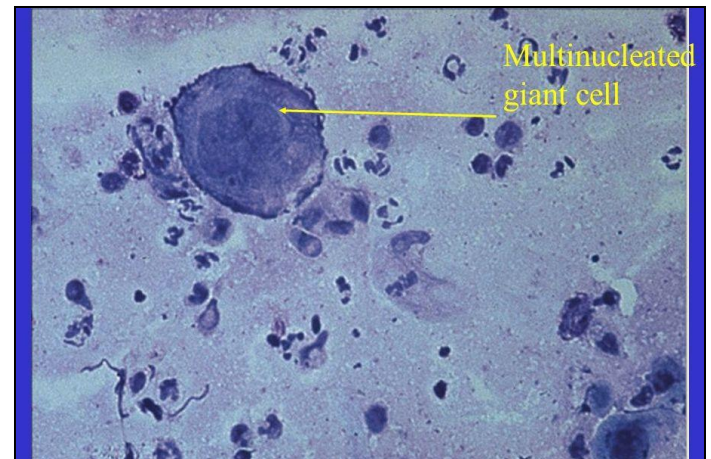
- primoinfectie**: raclarea
bazei veziculelor

- recurente**: recoltare din plaga

- FROTIU** colorat

- * **Giemsa**: celule gigante multinucleare Tzanck
(**nespecifice**)

- ** **Papanicolau**: incluziuni eozinofilice intranucleare
Cowdry A



TRATAMENTUL OPTIONAL AL FORMELOR AUTOLIMITANTE

- **Autolimitante:** primoinfectia, blefaro-conjunctivitele recurente, keratita epiteliala punctata recurenta
- **Tratamentul scade**
 - durata **evolutiei**
 - riscul **complicatiilor**
 - **cicatrizarea** defectoasa
 - afectarea **corneana**
- **Optiuni terapeutice**
 - **aciclovir** unguent oftalmic (1 apl x 5-6/ zi, 5-7 zile)
 - **antiviral sistemic:** aciclovir, valaciclovir, famciclovir; (400mg x 5/zi, 10 zile)
 - **ambele**

TRATAMENTUL KERATITELOR

- a.) **igieno-dietetic**
- b.) **medicamentos**
 - 1.) nespecific
 - * sistemic
 - ** topic
 - 2.) etiopatogenic
 - * keratitele epiteliale
 - ** keratitele stromale
 - *** keratitele endoteliale
 - **** keratouveita
- c.) **interventional**
 - 1.) minim invaziv
 - 2.) chirurgical
- d.) **de viitor**

TRATAMENTUL KERATITELOR

- a.) **igieno-dietetic**
- b.) **medicamentos**
 - 1.) nespecific
 - * sistemic
 - ** topic
 - 2.) etiopatogenic
 - * keratitele epiteliale
 - ** keratitele stromale
 - *** keratitele endoteliale
 - **** keratouveita
- c.) **interventional**
 - 1.) minim invaziv
 - 2.) chirurgical
- d.) **de viitor**

TRATAMENT IGIENO-DIETETIC

- **Comprese calde**
 - vasodilatatie: reduce durerea, creste comfortul
- **Ochelari de protectie**
 - ameliorarea fotofobiei
- **Odihna fizica si psihica**
- **Nutritie adecvata**
- **Expunere la aer curat**
- **FARA PANSARE**

TRATAMENTUL KERATITELOR

- a.) **igieno-dietetic**
- b.) **medicamentos**
 - 1.) **nespecific**
 - * **sistemic**
 - ** **topic**
 - 2.) **etiopatogenic**
 - * **keratitele epiteliale**
 - ** **keratitele stromale**
 - *** **keratitele endoteliale**
 - **** **keratouveita**
- c.) **interventional**
 - 1.) **minim invaziv**
 - 2.) **chirurgical**
- d.) **de viitor**

TRATAMENT NESPECIFIC SISTEMIC

- **Analgezice**
 - utile in primele **48 ore**
 - paracetamol/ ibuprofen
- **Vitamine**
 - A, complexul B, C
 - favorizeaza **cicatrizarea**

TRATAMENTUL KRATITELOR

- a.) **igieno-dietetic**
- b.) **medicamentos**
 - 1.) **nespecific**
 - * sistemic
 - ** **topic**
 - 2.) **etiopatogenic**
 - * keratitele epiteliale
 - ** keratitele stromale
 - *** keratitele endoteliale
 - **** keratouveita
- c.) **interventional**
 - 1.) **minim invaziv**
 - 2.) **chirurgical**
- d.) **de viitor**

TRATAMENT NESPECIFIC TOPIC (1)

- **Cicloplegice**

- scad **durerea** (spasm ciliar)

- previn formarea **sinechiilor posterioare** (iridociclita secundara)

- cresc concentratia de **anticorpi** locali (aport sanguin)

- scad **exudatia** (scad permeabilitatea vasculara)

TRATAMENT NESPECIFIC TOPIC (2)

- **Cicloplegice**

- optiuni terapeutice

- atropina* 1% gel/ picaturi 1-2 ori/zi

- scopolamina* 0,25% 1 pic x 3ori/zi

- ciclopentolat* 1% 1 pic x 3/zi

- homatropina* 2% picaturi

- **Lacrimi artificiale**

- **Profilaxie antibiotica**

- **Lentila de contact terapeutica**

TRATAMENTUL KERATITELOR

- a.) **igieno-dietetic**
- b.) **medicamentos**
 - 1.) nespecific
 - * sistemic
 - ** topic
 - 2.) **etiopatogenic**
 - * **keratitele epiteliale**
 - ** keratitele stromale
 - *** keratitele endoteliale
 - **** keratouveita
- c.) **interventional**
 - 1.) minim invaziv
 - 2.) chirurgical
- d.) **de viitor**

TRATAMENTUL KERATITELOR EPITELIALE (1)

- **Autolimitante**- 50%
- Tratament **necesar** pentru:
 - ulcer >4mm
 - ulcer marginal
 - ulcer cu inflamatie stromala subiacenta
- Tratamentul **reduce**:
 - durata evolutiei
 - aparitia neovaselor
 - cicatrizarea subepiteliala defectoasa
 - bolile corneene mediate imun

TRATAMENTUL KERATITELOR EPITELIALE (2)

- **De electie:** debridare + antiviral topic
- **Antiviral topic-** max 10-14 zile, ulterior toxic
- **Optiuni terapeutice:**
 - 1.) **antivirale topice**
 - aciclovir ung oft: de 5 ori/ zi pana la vindecare; de 3 ori pe zi inca 5 zile (de electie)
 - ganciclovir gel 0,15%: aceeasi posologie
 - vidarabina ung 3%: aceeasi posologie
 - trifluridina (trifluorotimidina) pic 1%: la 2 ore pana la vindecare; de 4 ori/zi inca 5 zile

TRATAMENTUL KERATITELOR EPITELIALE (3)

2.) **antivirale sistemice**

- aciclovir 200-400 mg x 5 ori/zi, 5-10 zile
- **substituie** terapia antivirala topica prin lipsa toxicitatii epiteliale (cazuri refractare, antivirale topice prost tolerate)
- se **asociaza** pentru:
 - copii
 - imunocompromisi
 - afectare severa
 - tratament corticosteroid sistemic !

ULCERUL METAHERPETIC

- **Toxicitatea antiviralelor topice**
 - rezistent la antivirale 14 zile
 - eliminarea antiviralelor topice + antivirale sistemice + pansament ocluziv/ LCT
- **Film lacrimal insuficient**
 - lacrimi artificiale / eritromicina ung de 6 ori pe zi
 - ocluzia punctelor lacrimale
- **Inflamatie stromala subiacenta**
 - corticosteroizi topici – doza minima (la nevoie)

TRATAMENTUL KERATITELOR

- a.) **igieno-dietetic**
- b.) **medicamentos**
 - 1.) nespecific
 - * sistemic
 - ** topic
 - 2.) **etiopatogenic**
 - * keratitele epiteliale
 - ** **keratitele stromale**
 - *** keratitele endoteliale
 - **** keratouveita
- c.) **interventional**
 - 1.) minim invaziv
 - 2.) chirurgical
- d.) **de viitor**

TRATAMENTUL KERATITELOR STROMALE

- **De electie:** cortocoid topic + antiviral profilactic
- **Corticosteroizi:**
 - cea mai mica doza posibila
 - prednison pic 1% la 2 ore, cu descrestere treptata
- **Antivirale:**
 - previne reactivarea HSV in timpul tratamentului corticosteroid
 - cele topice **NU** patrund prin epiteliul intact
 - sistemic, timp indelungat
 - aciclovir 400 mg x 2 ori pe zi / valaciclovir 500 mg pe zi

KERATITA NECROZANTA (1)

- **Rezistenta** la tratament
- **Diagnostic de excludere:**
 - culturi bacteriene + fungice negative
 - istoric de herpes cutanat
- **De electie:** corticoid + antiviral
- **Corticosteroizi:**
 - 1.) topici
 - de 2 ori pe zi
 - 2.) sistemici
 - prednison 60-80 mg/zi doza unica + protectie gastrica

KERATITA NECROZANTA (2)

- **Antivirale:**
 - 1.) topice
 - trifluridina (trifluorotimidina) pic 1% de 4 ori pe zi
 - **evitate** datorita toxicitatii epiteliale
 - 2.) sistemice
 - aciclovir: **fara beneficiu** alaturi de corticosteroid topic + trifluridina (trifluorotimidina)
 - 3.) intravenos (sever)
 - aciclovir 5-10mg/kg corp de 3 ori pe zi (**lent**)-
monitorizarea functiei **renale**
- **Defect epitelial:** eritromicina ung 1 aplicatie pe zi, seara
- **Nevindecata** in 14 zile- tratamentul ulcerului metaherpetic

TRATAMENTUL KERATITELOR

- a.) **igieno-dietetic**
- b.) **medicamentos**
 - 1.) nespecific
 - * sistemic
 - ** topic
 - 2.) **etiopatogenic**
 - * keratitele epiteliale
 - ** keratitele stromale
 - *** **keratitele endoteliale**
 - **** keratouveita
- c.) **interventional**
 - 1.) minim invaziv
 - 2.) chirurgical
- d.) **de viitor**

KERATITA DISCIFORMA (1)

- **De electie:** corticosteroid topic + antiviral topic
- **Corticosteroizi**
 - 1.) **topici**
 - dexametazona 0,1% de 4-5 ori/zi
 - doza si durata **minima**
 - reducerea **treptata** a dozelor in luni/ ani
 - **posologie de reducere:**
 - dexametazona 0,1 % 1 aplicatie /zi
 - inlocuire cu fluorometolona 0,1%/ loteprednol 0,2%
 - eliminare

KERATITA DISCIFORMA (2)

2.) sistemici

- asociati in caz de inflamatie **stromala severa**

- **Antivirale**

- aciclovir ung oft de 2 ori pe zi

- asociat tratamentului corticosteroid

- **Ulceratie activa** (optiuni de abord terapeutic):

- antivirale topice : corticosteroid topic= 5 : 3

- antivirale topice 5-7 zile, apoi corticosteroid

* epitelial- HSV activ

** stromal si endotelial- imun

TRATAMENTUL KERATITELOR

- a.) **igieno-dietetic**
- b.) **medicamentos**
 - 1.) nespecific
 - * sistemic
 - ** topic
 - 2.) **etiopatogenic**
 - * keratitele epiteliale
 - ** keratitele stromale
 - *** keratitele endoteliale
 - **** **keratouveita**
- c.) **interventional**
 - 1.) minim invaziv
 - 2.) chirurgical
- d.) **de viitor**

TRATAMENTUL KERATOUVEITEI

- **Fara afectare corneana**
 - corticosteroid topic timp indelungat cu descrestere foarte lenta +/- aciclovir 400mg x 5/zi
- **Cu afectare corneana**
 - corticosteroid topic + antiviral topic
- **Profilactic**
 - antivirale sistemice (aciclovir 400 mg x 2/zi, valaciclovir 500mg/zi)

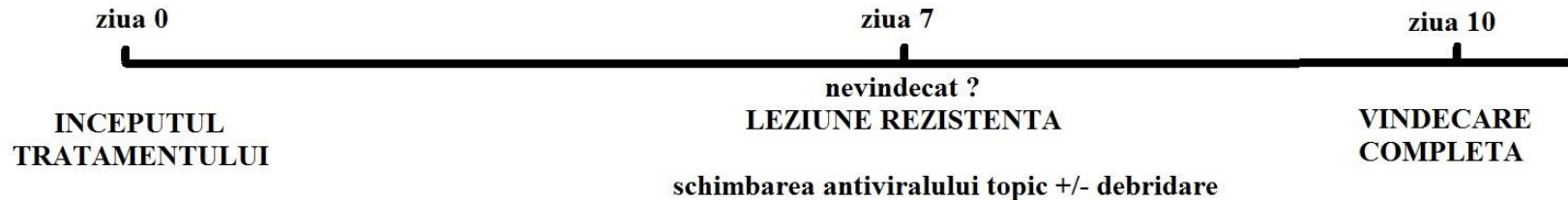
TRATAMENTUL COMPLICATIILOR

- **TIO crescuta** (corticosteroizi topici):
 - corticosteroizi sistemici
 - ciclosporina 0,05% topic
 - timolol 0,5% x 2/zi
- **Suprainfectie bacteriana/ fungica**
 - antibiotic/ antifungic
- **Toxicitatea antiviralelor topice**
 - antivirale orale

TOXICITATEA ANTIVIRALELOR

1.) topice

- **Manifestari:** eroziuni punctate superficiale, cute epiteliale, conjunctivita foliculara, ocluzia punctelor lacrimale
- **Toxicitate** >10-14 zile
- **Intreruperea** antiviralelor topice + **inlocuirea** cu antivirale orale + **pansament ocluziv**



2.) orale

- Toxicitate **renala** (monitorizarea functiei renale si scaderea dozelor in caz de nevoie)

CAZURI REFRACTARE

- **Alt antiviral** topic
- **2 agenti antivirali** topici
- Testare pentru **varicelo-zosterian**
- **Cidofovir** (terapie de viitor)- retinita CMV asociata SIDA

TRATAMENTUL KERATITELOR

- a.) **igieno-dietetic**
- b.) **medicamentos**
 - 1.) nespecific
 - * sistemic
 - ** topic
 - 2.) etiopatogenic
 - * keratitele epiteliale
 - ** keratitele stromale
 - *** keratitele endoteliale
 - **** keratouveita
- c.) **interventional**
 - 1.) **minim invaziv**
 - 2.) **chirurgical**
- d.) **de viitor**

TRATAMENT MINIM INVAZIV

- **Debridare mecanica (abrazie)**

- zona afectata + inel 2mm tesut neafectat (tampon steril cu alcool iodat)
- asocierea unui antiviral topic
- indicatii: alergie la antivirale, noncomplianta, rezistenta la tratament

- **Crioaplicatii**

- cu zapada carbonica

- **Diatermie cu ac fin**

- neovasele din keratita disciforma

- **Tehnici laser**

- neovasele din keratita disciforma

TRATAMENTUL KERATITELOR

- a.) **igieno-dietetic**
- b.) **medicamentos**
 - 1.) nespecific
 - * sistemic
 - ** topic
 - 2.) etiopatogenic
 - * keratitele epiteliale
 - ** keratitele stromale
 - *** keratitele endoteliale
 - **** keratouveita
- c.) **interventional**
 - 1.) minim invaziv
 - 2.) **chirurgical**
- d.) **de viitor**

TRATAMENT CHIRURGICAL

1.) **keratoplastie perforanta**

2.) **alte metode**

- a.) flap conjunctival
- b.) membrana amniotica
- c.) acoperire conjunctivala
- d.) blefarorafie

TRATAMENT CHIRURGICAL

1.) **keratoplastie perforanta**

2.) **alte metode**

- a.) flap conjunctival
- b.) membrana amniotica
- c.) acoperire conjunctivala
- d.) blefarorafie

KERATOPLASTIA PERFORANTA

- **Indicatii:** iminenta de perforatie, AV scazuta (leucom central semnificativ, astigmatism imposibil de corectat aerian/ contact)
- **6 luni** de la episod
- **NU** pentru keratita stromala **nonnecrozanta-recidiva** pe grefon
- Rezultate **reduse**- reactivare HSV si **rejet** in 2 ani
- Aciclovir **profilactic**- preoperator + minim 6 luni postoperator
- **NU** transplant lamelar- **recurenta** la interfata

TRATAMENT CHIRURGICAL

1.) **keratoplastie perforanta**

2.) **alte metode**

- a.) flap conjunctival
- b.) membrana amniotica
- c.) acoperire conjunctivala
- d.) blefarorafie

ALTE METODE

- **Flap conjunctival**

-indicatii: **contraindicatie pentru keratoplastie perforanta**, keratita **necrozanta** fara suprainfectie bacteriana

- **Membrana amniotica**

-indicatie: ulcer **trofic** (metaherpetic)

- **Acoperire conjunctivala**

-indicatie: keratita **necrozanta** rezistenta la tratament

- **Blefarorafie**

-indicatii: ulcer **trofic** (metaherpetic), keratita **necrozanta** rezistenta la tratament

TRATAMENTUL KERATITELOR

- a.) **igieno-dietetic**
- b.) **medicamentos**
 - 1.) nespecific
 - * sistemic
 - ** topic
 - 2.) etiopatogenic
 - * keratitele epiteliale
 - ** keratitele stromale
 - *** keratitele endoteliale
 - **** keratouveita
- c.) **interventional**
 - 1.) minim invaziv
 - 2.) chirurgical
- d.) **de viitor**

TRATAMENT DE VIITOR

- **Antivirale noi**

- cidofovir**: eficienta marita, toxicitate mai mica, pentru cazurile rezistente

- **Vaccinuri cu subunitati glicoproteice**

- scad recurentele

- **Terapie genica**

- **Interferon**

- creste eficacitatea antiviralelor

- **Citokine**

- adjuvant pentru corticoterapie

POL POSTERIOR

RETINOPATII HERPETICE

1.) **necrozante**

- a.) necroza retiniana acuta (sd. ARN)
- b.) necroza progresiva de straturi externe retiniene (sd. PORN)

2.) **uveita posterioara herpetica non-necrozanta**

RETINOPATII HERPETICE

1.) **necrozante**

- a.) **necroza retiniana acuta (sd. ARN)**
- b.) **necroza progresiva de straturi externe retiniene (sd. PORN)**

2.) **uveita posterioara herpetica non-necrozanta**

NECROZA RETINIANA ACUTA (1)

- **Imunocompetenti**, imunocompromisi
- **Simptomatologie**: afectare unilaterală, ochi roșu, durere oculară, scăderea AV, fotofobie, miodezopsii
- **Triada clasică**:
 - vitrită severă
 - vasculită ocluzivă retiniană
 - focare multiple de necroză retiniană periferică
- Diagnostic **clinic** (cazuri atipice: cultură, PCR, anticorpi serici)

NECROZA RETINIANA ACUTA (2)

- **Evolutie:**
 - precipitate keratice, sinechii posterioare, TIO crescuta si vitrita
 - focare izolate de retinita periferica
 - confluare in 7-10 zile
 - evolutie centripeta
 - decolare de retina regmatogena si tractionala in cateva saptamani
- Risc crescut de **encefalita si meningita**

NECROZA RETINIANA ACUTA (2)

- **Antivirale:**

- aciclovir i.v. 10mg/kg/zi, in 3 doze, 10-14 zile
- aciclovir 800mg x 5/zi, urmatoarele 3 luni
- famciclovir 500mg x 3/zi, in loc de aciclovir
- valaciclovir 1 g x 3/zi, alternativa pentru aciclovir/famciclovir
- ganciclovir intravitrean 0,2-2,0mg/0,1ml + foscarnet intravitrean 1,2-2,4 mg/0,1ml, de 2 ori/sapt- asociate antiviralelor i.v. si orale la non-responsivi si imunocompromisi

NECROZA RETINIANA ACUTA (3)

- **Corticosteroizi:**
 - prednison 1mg/kg/zi, cateva saptamani, la 24-48 ore de la inceputul tratamentului antiviral
- **Profilactic ocluziile vasculare**
 - aspirina/ alte anticoagulante
- **Profilactic DR**
 - vitrectomie precoce si laser de demarcatie a necrozei

RETINOPATII HERPETICE

1.) **necrozante**

a.) necroza retiniana acuta (sd. ARN)

b.) **necroza progresiva de straturi externe retiniene**
(sd. PORN)

2.) **uveita posterioara herpetica** **non-necrozanta**

NECROZA PROGRESIVA DE STRATURI EXTERNE RETINIENE

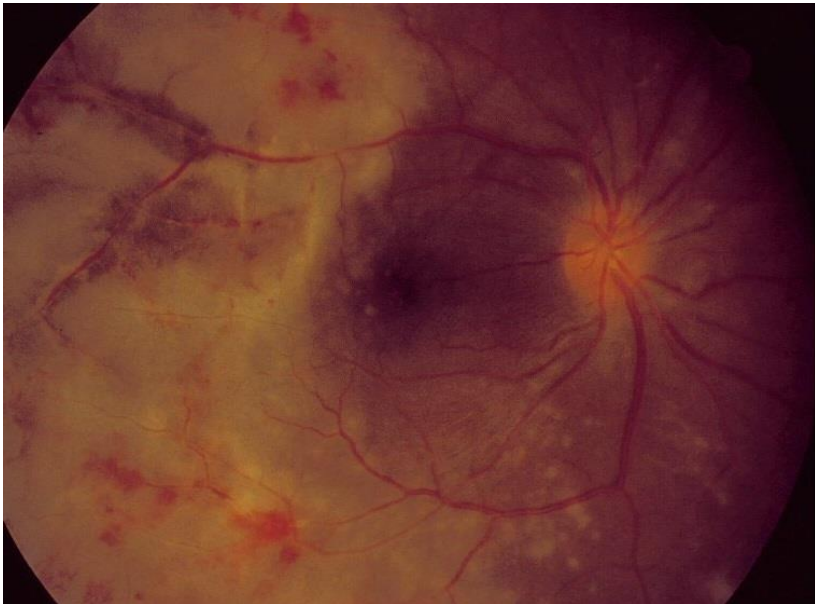- **Imunosupresie severa/ SIDA cu CD4+ < 50 cel/ μ L/ imunocompetenti**
- Frecvent **bilateral**
- Vitrita **minima**
- Progresie **rapida**
- Risc crescut de **decolare retiniana**
- Diagnostic diferential **difcil**- retinita periferica CMV
- Prognostic **defavorabil** (>60% AV=fpl)

NECROZA PROGRESIVA DE STRATURI EXTERNE RETINIENE

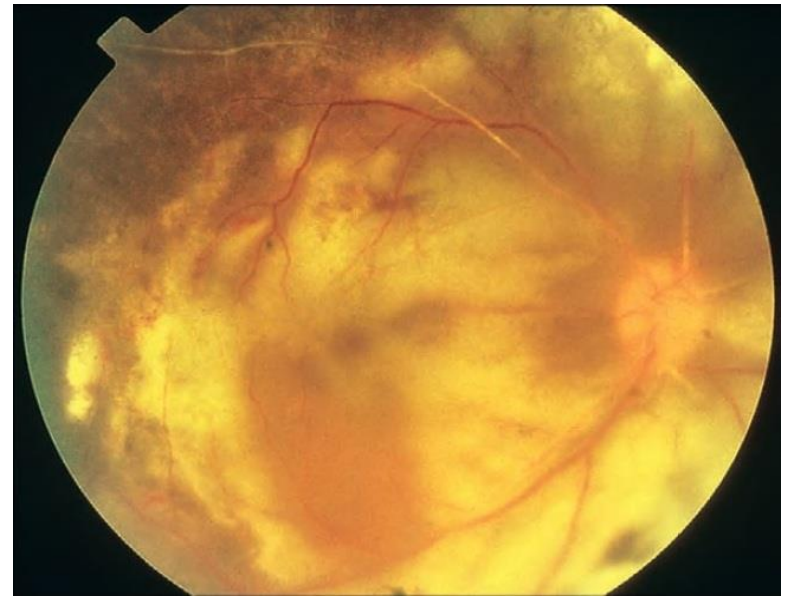
- **Non-responsiv** la tratamentul cu antivirale frecvent utilizate
- **Rezultate favorabile**
 - ganciclovir + foscarnet sistemic si intravitrean
- **Profilaxie antivirala** de lunga durata- pentru cei carora nu li se imbunatateste statusul imun chiar sub terapie HAART

NECROZA RETINIANA ACUTA	NECROZA PROGRESIVA DE STRATURI EXTERNE RETINIENE
Inumocompetenti	Imunocompromisi
Unilateral	Bilateral
Necroza toate-straturile	Necroza straturilor externe
Centrul polului posterior afectat tardiv	Centrul polului posterior afectat timpuriu
Vitrita severa	Vitrita minima
Vasculita ocluziva retiniana	Fara afectare vasculara
Progresie rapida	Progresie foarte rapida
Prognostic favorabil	Prognostic defavorabil
Responsiva la tratament	Rezistenta la tratament

**NECROZA RETINIANA
ACUTA**



**NECROZA
PROGRESIVA A
STRATURILOR
EXTERNE
RETINIENE**



RETINOPATII HERPETICE

1.) **necrozante**

- a.) necroza retiniana acuta (sd. ARN)
- b.) necroza progresiva de straturi externe retiniene (sd. PORN)

2.) **uveita posterioara herpetica non-necrozanta**

UVEITA POSTERIOARA HERPETICA NON-NECROZANTA

- Frecvent **bilateral**
- Asociaza **edem macular cistoid**
- **Rezistenta** la cortisteroizi sistemici + terapie imunomodulatoare
- **Responsiva** la antivirale sistemice